

Necrosectomía laparoscópica en pancreatitis aguda*

Drs. RICARDO FUNKE H.¹, ANDRÉS DONOSO D.¹, Int. MARÍA O. RONDANELLI S.³,
Drs. JUAN CARLOS PATILLO S.², CAMILO BOZA W.¹, FERNANDO CROVARI E.¹,
GUSTAVO PÉREZ B.¹, FERNANDO PIMENTEL M.¹, LUIS IBÁÑEZ A.¹,
SERGIO GUZMÁN B.¹, NICOLÁS JARUFE C.¹, ALEX ESCALONA P.¹

¹ Departamento de Cirugía Digestiva.

² Sección de Cirugía Pediátrica. División de Cirugía.

³ Interna, Facultad de Medicina.

Pontificia Universidad Católica, Santiago, Chile.

Abstract

Laparoscopic necrosectomy in severe pancreatitis. Retrospective analysis of 11 patients

Background: Laparoscopic surgery can be used in the treatment of severe acute pancreatitis. **Aim:** To report the experience with laparoscopic necrosectomy and abscess drainage in severe acute pancreatitis. **Material and Methods:** Retrospective analysis of medical records of 11 patients aged 13 to 78 years (10 males), with severe pancreatitis, subjected to laparoscopic necrosectomy or abscess drainage between 2006 and 2009. **Results:** Operative time ranged from 110 to 205 min. In all cases, a satisfactory necrosectomy and collection drainage were performed. No complications were recorded and no patient required to be converted to open surgery. Five patients were reoperated. In three of these, the laparoscopic approach was used again. **Conclusions:** Laparoscopic necrosectomy is safe and useful for patients with severe pancreatitis.

Key words: Pancreatitis, laparoscopic surgery, necrosectomy.

Resumen

Introducción: La pancreatitis aguda grave, asociada a necrosis pancreática infectada, tiene una elevada mortalidad. En la mayoría de los casos, el tratamiento es quirúrgico, sin embargo, este se asocia a una alta morbilidad. El desarrollo de la cirugía mínimamente invasiva ha permitido incorporar la técnica laparoscópica al tratamiento de esta enfermedad. **Objetivo:** Presentar nuestra experiencia en necrosectomía y drenaje de abscesos por vía laparoscópica en pacientes con pancreatitis aguda grave. **Pacientes y Métodos:** Análisis retrospectivo de todos los pacientes con diagnóstico de pancreatitis aguda grave con necrosis infectada y/o abscesos sometidos a necrosectomía y drenaje de abscesos por vía laparoscópica. Se describen los datos demográficos, etiología de la pancreatitis aguda, imágenes pre y post-operatorias, así como los detalles de cada cirugía, la indicación quirúrgica, complicaciones, necesidad de re-operaciones y evolución tardía. **Resultados:** La serie está compuesta por 11 pacientes, todos con diagnóstico de pancreatitis aguda grave, operados entre abril de 2006 y junio de 2009. El tiempo operatorio promedio fue 138 min (110-205 min). En todos los casos, se realizó una necrosectomía satisfactoria y drenaje de colecciones. No hubo complicaciones derivadas de

*Recibido el 12 de Enero de 2010 y aceptado para publicación el 25 de Abril de 2010.

Correspondencia: Dr. Ricardo Funke H.
Marcoleta 350, Santiago, Chile. Fax: 6382793.
E-mail: rafunke@uc.cl.

la técnica laparoscópica ni conversión a cirugía abierta en ningún paciente durante la primera cirugía. Cinco pacientes fueron re-operados, 3 de ellos por vía laparoscópica. **Conclusiones:** La necrosectomía laparoscópica es una alternativa válida y disponible en nuestro centro, con resultados comparables y probablemente superiores a la cirugía abierta, y con resultados satisfactorios en cuanto a morbilidad, protección de la pared abdominal y mortalidad postoperatoria.

Palabras clave: Pancreatitis, aguda necrotizante, laparoscopia, abscesos.

Introducción

La pancreatitis aguda se caracteriza por una activación de enzimas pancreáticas y liberación de citoquinas proinflamatorias¹. En un 20% de los casos evoluciona en forma grave, desarrollando necrosis pancreática y sepsis². La falla multiorgánica es usualmente secundaria a infección de la necrosis. Sin tratamiento quirúrgico la mortalidad es cercana a 100%, pero con cirugía la mortalidad se puede reducir en forma significativa. La indicación quirúrgica ha sido cada vez mejor definida, sin embargo, las diferentes técnicas se asocian a elevada morbilidad³. Durante los últimos años, en un intento de mejorar los resultados de la cirugía abierta, se han desarrollado técnicas mínimamente invasivas para el tratamiento de esta enfermedad. En nuestro centro, el desarrollo de la cirugía laparoscópica, ha permitido incorporar esta técnica al tratamiento de esta patología.

El objetivo de este trabajo, es presentar la experiencia en necrosectomía y drenaje de abscesos por vía laparoscópica en pacientes con pancreatitis aguda grave, realizadas en el Hospital Clínico de la Pontificia Universidad Católica de Chile.

Material y Método

Análisis retrospectivo, basado en los registros clínicos. Se describen los datos demográficos, etiología de la pancreatitis aguda, las imágenes pre y postoperatorias, así como los detalles de cada cirugía, la indicación quirúrgica, complicaciones, necesidad de re-operaciones y evolución tardía.

Técnica quirúrgica laparoscópica

Los pacientes sometidos a necrosectomía laparoscópica, son operados en posición de decúbito supino con el cirujano ubicado a la derecha del paciente, el ayudante al lado opuesto y la arsenalera a la derecha del cirujano. Se usan 4 trocates de 10/12 mm y en caso de ser necesario, un trocar de 5 mm sub-xifoideo, para el separador hepático (Endopath, Ethicon Endo-Surgery Inc. Cincinnati, OH, USA).

El acceso a la cavidad abdominal se realiza por medio de un trocar de visión directa, insuflando la cavidad peritoneal con CO₂ hasta 15 mm de Hg. Se

utiliza una cámara de 30°, que se introduce por el trocar supra-umbilical, iniciando una exploración completa de la cavidad abdominal. El acceso es planificado de acuerdo al estudio de imágenes (TC y/o RM). Se realiza un acceso retro-gástrico, a través del ligamento gastro-cólico, utilizando disector ultrasónico. Esto permite una adecuada exposición del cuerpo y cola del páncreas, permitiendo en caso de ser necesario acceder a la zona peri-renal izquierda. Generalmente, se encuentran una o más colecciones bien definidas en ubicación retro-gástrica. El drenaje de estas colecciones debe ser lo más cercano posible a la cara posterior gástrica, para evitar lesionar los vasos del mesocolon. El debridamiento del tejido necrótico se realiza mediante pinzas *endoclinch* e hidro-disección con aspirador de 10 mm. El tejido necrótico se extrae de la cavidad abdominal utilizando una bolsa Endobag®, para posteriormente realizar un estudio microbiológico. Se considera una necrosectomía satisfactoria, cuando se observa tejido retroperitoneal sano. Se dejan drenajes gruesos retro-gástricos, que se extraen por contrabertura a través de los puertos de acceso. Se pueden utilizar 2 a 4 drenajes, los que permiten realizar lavados continuos del retroperitoneo, en el período postoperatorio.

Resultados

Caracterización de pacientes

La serie está compuesta por 11 pacientes, operados entre abril de 2006 y junio de 2009. La edad promedio es 51 años (13-78 años). Todos los pacientes evolucionaron con una pancreatitis aguda grave, con clasificación tomográfica Balthazar D en 1 caso y Balthazar E en 10 casos. La indicación quirúrgica estuvo basada en imágenes, compatibles con infección de la necrosis y abscesos, asociada a un deterioro clínico progresivo, a pesar del tratamiento médico intensivo. Además, en un paciente se confirmó la infección en forma previa a la cirugía, mediante una punción percutánea. El tiempo promedio de evolución de la pancreatitis aguda, entre el ingreso y la primera cirugía fue 20 días (9-40 días). El tiempo operatorio promedio fue 138 min (110-205 min). En todos los casos se realizó una necrosectomía satisfactoria y drenaje de colecciones,

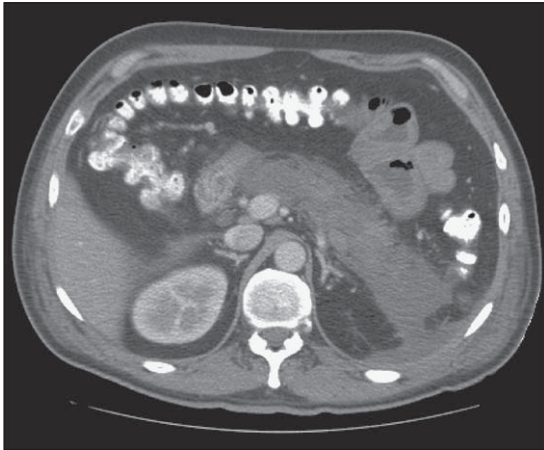


Figura 1. TC de abdomen y pelvis pre-operatorio. Se observa una extensa pancreatitis con necrosis mayor al 80% de la glándula.

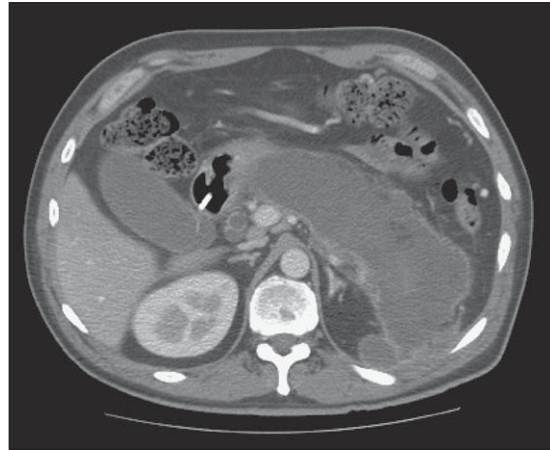


Figura 2. TC de abdomen y pelvis pre-operatorio del mismo paciente de Figura 3. Se observa una gran colección peripancreática.

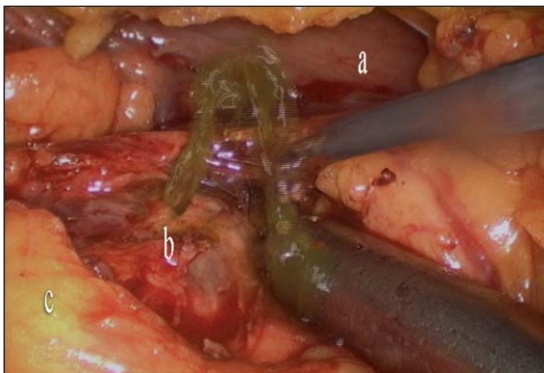


Figura 3. Acceso a colección por vía retrogástrica. a) Pared posterior gástrica; b) Colección peripancreática (se observa salida de líquido turbio), c) Mesocolon transversero.

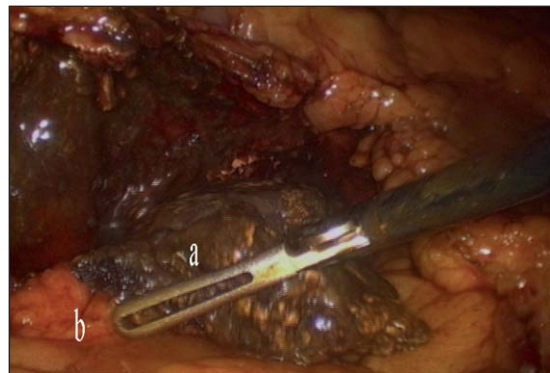


Figura 4. Necrosectomía pancreática. Extracción del tejido necrótico mediante pinzas *endoclinch*. a) Cuerpo y cola del páncreas; b) Mesocolon transversero.

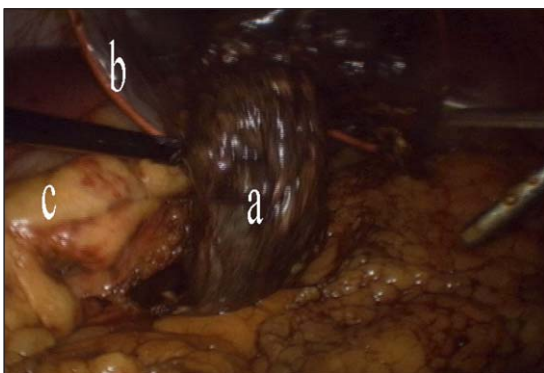


Figura 5. Necrosectomía pancreática. Se extrae el tejido necrótico de la cavidad abdominal en bolsa (*Endobag*). a) Páncreas necrótico; b) *Endobag*; c) Mesocolon transversero.

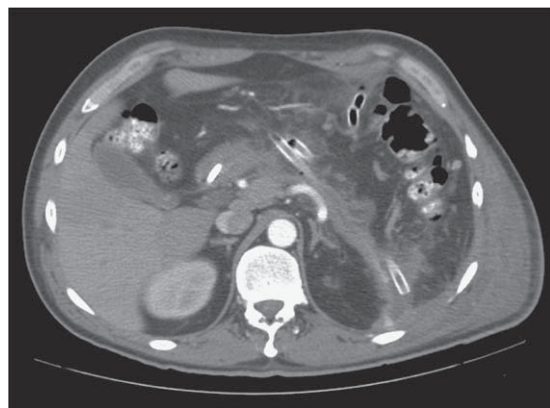


Figura 6. TC de abdomen y pelvis post-operatorio. Se observa una necrosectomía satisfactoria al comparar con TC previas.

evaluado con imágenes en el postoperatorio, no presentándose complicaciones derivadas de la técnica laparoscópica. No hubo conversión a cirugía abierta en ningún paciente durante la primera cirugía. La Tabla 1 muestra las principales características de los pacientes.

Evolución postoperatoria

Todos los pacientes evolucionaron satisfactoriamente. Seis pacientes resolvieron su cuadro luego de la primera cirugía y no requirieron re-intervenciones. Cinco pacientes fueron sometidos a una nueva intervención quirúrgica (Tabla 2). En uno de ellos (Caso 1), se realizó una colecistectomía y drenaje de una colección residual por vía laparoscópica sin incidentes. En otro paciente (Caso 2), debido a la persistencia de colecciones y de tejido necrótico, se planificó una nueva necrosectomía y drenaje de abscesos, seis semanas después de la primera cirugía. En este paciente, el abordaje inicial fue por

vía laparoscópica, sin embargo, debido al intenso proceso inflamatorio y adherencial encontrado fue necesario convertir a cirugía abierta. Este paciente evolucionó con una fistula pancreática de bajo débito, que se manejó satisfactoriamente con tratamiento médico. Actualmente el paciente se encuentra en buenas condiciones. En otro caso (Caso 3), durante la primera cirugía se evidenció una amputación de la vía biliar intra-pancreática, secundaria al extenso compromiso necrótico de la cabeza del páncreas. Esto se manejó con drenajes, como una fistula biliar externa, programándose para un segundo tiempo, una vez controlado el cuadro séptico, una derivación bilio-digestiva abierta. Esta se realizó 6 semanas después de la primera cirugía, con una evolución satisfactoria. Este paciente, debido al extenso compromiso pancreático, evolucionó con una diabetes insulino-requiriente secundaria. Actualmente se encuentra estable desde el punto de vista metabólico. En esta serie se encuentra un paciente de 13 años

Tabla 1. Características de los pacientes

Caso	Sexo	Edad	Etiología PA	Cultivo intraoperatorio
1	M	61	Biliar	<i>Enterobacter cloacae</i>
2	M	53	Hipertrigliceridemia	<i>Pseudomona A/Enterococo Faescium</i>
3	M	45	No precisada	<i>Enterococo Faescium/Stafilococo coagulasa (-)</i>
4	M	13	Biliar	<i>Candida Albicans</i>
5	M	47	*Hipertrigliceridemia	<i>Klebsiella Pneumoniae</i>
6	M	38	Biliar	<i>Klebsiella Pneumoniae</i>
7	F	51	Post CPRE	<i>Klebsiella Pneumoniae</i>
8	M	71	Biliar	<i>Pseudomona A/Enterococo Faescium</i>
9	M	52	Biliar	<i>Escherichia Coli</i>
10	M	59	Biliar	<i>Enterococo Fescium/Serratia M</i>
11	M	78	Biliar	<i>Pseudomona A</i>

*Paciente portador de VIH en tratamiento con Ritonavir. CPRE: Colangiografía Pancreatografía Endoscópica Retrógrada.

Tabla 2. Reoperaciones

Caso	Causa reoperación	Cirugía realizada	Abordaje
1	Colección residual colelitiasis	Drenaje de colección colecistectomía	Laparoscópico
2	Colecciones y necrosis pancreática residuales	Drenaje de colecciones y necrosectomía	Abierto (convertido)
3	Fístula biliar	Hepático-yeyuno anastomosis en Y de Roux	Abierto
4	Colección residual Colelitiasis	Drenaje de colección Colecistectomía	Laparoscópico
5	Colección residual	Drenaje de colección	Laparoscópico

(Caso 4). Este paciente requirió un segundo aseo y drenaje de colecciones, el cual fue realizado por vía laparoscópica sin incidentes, con buena evolución post-operatoria. En un tercer tiempo, se realizó además una colecistectomía laparoscópica con colangiografía intraoperatoria resolviendo su patología biliar. Un último paciente (Caso 5) requirió un aseo de colecciones residuales efectuado sin incidentes por vía laparoscópica.

Evolución tardía

El tiempo promedio de estadía hospitalaria de los pacientes fue de 80 días (51-124 días). El tiempo promedio transcurrido entre la cirugía y el alta hospitalaria fue 29 días (19-54 días). No hubo mortalidad precoz ni tardía en la serie, encontrándose actualmente todos los pacientes en buenas condiciones.

Discusión

La pancreatitis aguda es una patología que desencadena una respuesta inflamatoria local y sistémica en grados variables. En un 20% de los casos, presenta una evolución grave¹ asociada a falla multiorgánica e infección de la necrosis pancreática, que se presenta en un 40% a 70% de los pacientes. Sin una intervención quirúrgica la mortalidad es cercana a 100%. Esto se puede reducir desde un 24% a 39%² con tratamiento quirúrgico, sin embargo, las diferentes técnicas se asocian a cifras elevadas de mortalidad y morbilidad, entre 32% y 88%, dadas principalmente por infección de la herida operatoria, fistulas intestinales, evisceración y prolongada estadía postoperatoria^{2,3}. El sangrado post necrosectomía tiene una incidencia entre 1% y 23%. En un trabajo de la Clínica Mayo, se presentó en 18% de los pacientes⁴. Aunque no hubo mortalidad asociada al sangrado, en un análisis multivariado, esta complicación, fue un factor pronóstico independiente⁴.

La infección por hongos puede presentarse hasta en 35% de los casos, y se asocia a una elevada mortalidad. La necrosis colónica es otra complicación grave que ocurre hasta en 17% de los pacientes, presentándose principalmente en series de necrosectomía por técnica abierta. La incidencia de fistulas gastrointestinales es de 1% a 43%⁴.

En nuestra serie 2 pacientes evolucionaron con una fistula pancreática. Ambos fueron tratados exitosamente en forma conservadora. En las distintas series, la incidencia de esta complicación es de 3% a 72%.

Durante los últimos años se ha observado una disminución en la tasa de complicaciones asociadas al tratamiento quirúrgico de la necrosis infectada,

sin embargo, estas tasas aún son elevadas⁴. Por otra parte, el gran desarrollo de las técnicas mínimamente invasivas, como la cirugía laparoscópica, la endoscopia diagnóstica y terapéutica, y la radiología intervencionista, ha permitido cada vez más, incluir estas técnicas, en el tratamiento de esta grave enfermedad⁵.

En nuestra institución, producto del desarrollo de la cirugía laparoscópica, se ha incluido esta técnica en el tratamiento de estos pacientes. El objetivo, es realizar un procedimiento similar que en cirugía abierta, con las ventajas de la cirugía laparoscópica, con el objetivo de disminuir la estadía hospitalaria, el dolor post-operatorio, las complicaciones derivadas de grandes laparotomías, como evisceraciones o infecciones de la herida operatoria y el stress quirúrgico⁶ producido por una necrosectomía realizada por vía abierta.

En relación a la técnica, se debe considerar el retroperitoneo del paciente como una cavidad abscedada, por lo que el drenaje y debridamiento de todo el tejido necrótico, debe ser el objetivo^{1,7}. Usualmente las colecciones retroperitoneales se ubican en la zona retro-gástrica, retro-cólica y peri-renal. Debido a esto, se han descrito 3 vías de abordaje: retrogástrico-retrocólico, debridamiento retroperitoneal y necrosectomía transgástrica^{1,8,9}. Nosotros, preferimos la vía retro-gástrica, la cual fue realizada en todos los pacientes de nuestra serie. Esta vía de abordaje permite un acceso y visualización adecuada del páncreas y del tejido necrótico. No realizamos la técnica retroperitoneal, que consiste en insuflar el retroperitoneo con CO₂, y realizar un drenaje endoscópico o videoscópico¹⁰. Una serie reciente de 88 procedimientos, en 24 pacientes, utilizando esta técnica, mostró una mortalidad de 25%; en la serie 8 pacientes evolucionaron con fistula pancreática. En 7 de ellos se realizó tratamiento conservador y sólo 1 caso requirió la instalación de un tutor en el conducto pancreático¹⁰. La técnica transgástrica se ha utilizado en necrosis pancreática, abscesos y pseudoquistes pancreáticos. Se efectúa un acceso combinado endoscópico y laparoscópico, y se introducen en el estómago bajo visión endoscópica, trocates de expansión radial, que poseen un balón en el extremo distal para fijarlos al estómago. Se introducen 2 ó 3 trocates auxiliares y se realiza el debridamiento a través de la cara posterior del estómago. Una ventaja de esta técnica, es que no se dejan drenajes a través de la gastrostomía terminado el procedimiento¹. En relación al acceso retro-cólico, se debe tener precaución de no lesionar los vasos cólicos medios, por lo que preferimos la vía retro-gástrica. En relación a esta técnica, la laparoscopia permite una visualización, superior a la vía abierta, de las estructuras vasculares del páncreas, que son causa importante

de morbilidad en esta cirugía¹. Otra ventaja, es que se pueden realizar nuevos aseos y drenajes programados por vía laparoscópica, evitando los problemas derivados de la herida operatoria y laparostomías contenidas con la morbimortalidad asociada a estas. En nuestra serie, 5 pacientes, necesitaron una nueva cirugía, realizándose por vía laparoscópica en 3 de ellos.

Otra alternativa que ha mostrado resultados similares a la cirugía laparoscópica estándar, es la cirugía laparoscópica mano-asistida^{11,12}. Una serie reciente, en la que se trataron 19 pacientes con esta técnica, no mostró complicaciones debido al procedimiento y en 18 casos se pudo realizar un debridamiento satisfactorio².

En pacientes con pancreatitis aguda grave, la activación de enzimas pancreáticas, que generan auto digestión pancreática y una respuesta inflamatoria mediada por citoquinas, son los responsables de la morbilidad y mortalidad en pancreatitis aguda¹³. Se han demostrado niveles elevados de citoquinas inflamatorias como Interleukina 1, Interleukina 6 y factor de necrosis tumoral α , en estos pacientes¹⁴. Por otra parte, el trauma generado por la cirugía abdominal abierta, puede agravar la respuesta inflamatoria mediada por citoquinas¹⁵. En algunas series se ha observado una disminución de la respuesta inflamatoria peritoneal y sistémica, incluyendo pacientes con necrosis pancreática infectada^{15,16} que han sido abordados por vía laparoscópica.

Los pacientes sometidos a cirugía tienen una morbilidad, asociada a insuficiencia endocrina y exocrina del 57%¹⁷ y una mortalidad de 15%¹⁸. En nuestra serie no hubo mortalidad. Dos pacientes evolucionaron con insuficiencia endocrina, y dos pacientes con una fistula pancreática de bajo débito.

En suma, la cirugía laparoscópica, es una alternativa válida y disponible, en el tratamiento de esta grave complicación, con resultados comparables e incluso superiores a la cirugía abierta, con resultados satisfactorios en cuanto a morbilidad y mortalidad postoperatoria.

Referencias

- Vicken N, Pamoukian, Gagnier M. Laparoscopic necrosectomy for acute necrotizing pancreatitis. *J Hepatobiliary Pancreat Surg* 2001; 8: 221-223.
- Dilip Parekh. Laparoscopic-Assisted pancreatic necrosectomy. *Arch Surg* 2006; 141: 895-903.
- Götzinger P, Saunter T, Kriwanek S, Beckerhinn P, Barlan M, Armbruster Ch, et al. Surgical treatment for severe acute pancreatitis: extent and surgical control of necrosis determines outcome. *World J Surg* 2002; 26: 474-478.
- Connor S, Alexakis N, Raraty MG, Ghaneh P, Evans J, Hughes M, et al. Early and late complications after pancreatic necrosectomy. *Surgery* 2005; 137: 499-505.
- Carter R. Management of infected necrosis secondary to acute pancreatitis: a balanced role for minimal access techniques. *Pancreatology* 2003; 3: 133-138.
- Traverso LW, Kozarek RA. Pancreatic necrosectomy: definitions and technique. *J Gastrointest Surg* 2005; 9: 436-439.
- Fernández-del Castillo C, Rattner DW, Makary MA, Mostafavi A, Mcgrath D, Warshaw AL. Debridement and closed packing for the treatment of necrotizing pancreatitis. *Ann Surg* 1998; 228: 676-684.
- Connor S, Raraty MG, Howes N, Evans J, Ghaneh P, Sutton R, et al. Surgery in the treatment of acute pancreatitis: minimal access pancreatic necrosectomy. *Scand J Surg* 2005; 94: 135-142.
- Horvath KD, Kao LS, Ali A, Wherry KL, Pellegrini CA, Sinanan MN. A technique for laparoscopic-assisted percutaneous drainage of infected pancreatic necrosis and pancreatic abscess. *Surg Endosc* 2001; 15: 1221-1225.
- Connor S, Ghaneh P, Raraty M, Sutton R, Rosso E, Garvey CJ, et al. Minimally invasive retroperitoneal pancreatic necrosectomy. *Dig Surg* 2003; 20: 270-277.
- Targarona EM, Gracia E, Rodríguez M, Cerdán G, Balagué C, Garriga J, et al. Hand-assisted laparoscopic surgery. *Arch Surg* 2003; 138: 133-141.
- HALS Study Group. Hand-assisted laparoscopic surgery vs standard laparoscopic surgery for colorectal disease: a prospective randomized trial. *Surg Endosc* 2000; 14: 896-901.
- Laveda R, Martínez J, Muñoz C, Penalva JC, Sáez J, Belda G, et al. Different profile of cytokine synthesis according to the severity of acute pancreatitis. *World J Gastroenterol* 2005; 11: 5309-5313.
- Raraty MGT, Neoptolemos JP. Compartments that cause the real damage in severe acute pancreatitis. *Am J Respir Crit Care Med* 2003; 168: 141-142.
- Kim WW, Jeon HM, Park SC, Lee SK, Chun SW, Kim EK. Comparison of immune preservation between CO₂ pneumoperitoneum and gasless abdominal lift laparoscopy. *JSLs* 2002; 6: 11-15.
- Zengin K, Taskin M, Sakoglu N, Salihoglu N, Demoroluk S, Uzun H. Systemic inflammatory response after laparoscopic and open application of adjustable banding for morbidly obese patients. *Obes Surg* 2002; 12: 276-279.
- Uhl W, Buchler MW. Approach to the management of necrotizing pancreatitis. *Prob Gen Surg* 1997; 13: 67-79.
- Buchler MW, Malfertheiner P, Block S, Maier W, Beger HG. Morphologic and functional changes in the pancreas following acute necrotizing pancreatitis. *Gastroenterol* 1985; 23: 79-83.