

Tratamiento quirúrgico en hepatocarcinoma. Experiencia preliminar*

Drs. RICARDO YÁÑEZ M.¹, CRISTIAN GAMBOA C.¹, OSVALDO WEISSE A.², MAXIMILIANO CURI T.², JUAN FRANCISCO GUERRA C.¹, SERGIO GUZMÁN B.¹, JORGE MARTÍNEZ C.¹, NICOLÁS JARUFE C.¹

¹ Departamento Cirugía Digestiva, División de Cirugía.

² Facultad de Medicina, Escuela de Medicina.
Pontificia Universidad Católica de Chile. Santiago, Chile.

Abstract

Surgical treatment in hepatocellular carcinoma. Preliminary experience

Background: The hepatocellular carcinoma (HCC) is the main primary liver tumour and is a major health problem worldwide, it is the fifth most common cancer in the world, as only 10% to 20% are resectable and the natural progression of the disease presents an ominous prognosis with lower overall survival of less than nine months. The aim of this paper is to analyze the results of the surgical alternatives of HCC in our center. **Patients and Methods:** Analysis of the prospective database of all patients with HCC undergoing surgical treatment between 2003 and 2008 in terms of surgical technique (liver transplantation, liver resection and radiofrequency ablation surgery), surgical margins, complications, tumour recurrence and survival. **Results:** The series was 38 patients, 23 women, median age 65 years (41-82 years), were early and late complications in six patients (15.8%) respectively. The cumulative survival of all patients undergoing to surgical treatment was 86%, 76% and 65% for year 1, 2, 3 postoperative respectively. According technique: 14 patients underwent liver transplantation, liver resection in eight patients, 15 patients with radiofrequency ablation and a patient with resection and surgical radiofrequency. **Discussion:** The surgical treatment of HCC in our series presented promising results in terms of survival globally and for each surgical option used. Thus the surgical treatment of HCC is beneficial in selected patients in terms of surgical complications and survival.

Key words: Hepatocellular carcinoma, liver transplantation, liver resection, radiofrequency ablation.

Resumen

Introducción: El carcinoma hepatocelular (HCC) es el principal tumor hepático primario y es una importante causa de muerte a nivel mundial y nacional, ya que sólo el 10% a 20% es resecable y la evolución natural de la enfermedad presenta un pronóstico ominoso con bajas sobrevividas, en general menores a los nueve meses. El objetivo de este trabajo es analizar los resultados de las distintas alternativas quirúrgicas del HCC en nuestro centro. **Pacientes y método:** Análisis de la base de datos prospectiva de todos los pacientes con HCC sometidos a tratamiento quirúrgico durante los años 2003 a 2008 en términos de técnica quirúrgica (trasplante hepático, resección hepática y ablación por radiofrecuencia quirúrgica), bordes quirúrgicos,

*Recibido el 19 Agosto de 2009 y aceptado para publicación el 10 de Octubre de 2009

Correspondencia: Dr. Ricardo Yáñez M.
Fax: 56 2 3536601
Vicuña Mackenna 625, of 820, Santiago, Chile.
E-mail: ryanezm@uc.cl

complicaciones, recidiva tumoral y sobrevida. **Resultados:** La serie fue de 38 pacientes, 23 mujeres, mediana de edad de 65 años (41-82 años), se presentaron complicaciones tempranas y tardías en seis pacientes (15,8%) respectivamente. La sobrevida acumulada de todos los casos sometidos a los distintos tratamientos quirúrgicos fue 86%, 76% y 65% al año 1, 2, 3 postoperatorio respectivamente. Según técnica: 14 pacientes fueron sometidos a trasplante hepático, ocho pacientes a resección hepática, 15 pacientes a ablación por radiofrecuencia quirúrgica y un paciente a resección más radiofrecuencia quirúrgica. **Discusión:** El tratamiento quirúrgico del HCC en nuestra serie presentó promisorios resultados en términos de sobrevida al analizarlo tanto globalmente como por cada una de las alternativas quirúrgicas utilizadas. Así el tratamiento quirúrgico del HCC es beneficioso en pacientes seleccionados en término de complicaciones quirúrgicas y sobrevida.

Palabras clave: Hepatocarcinoma, cirugía, trasplante, radiofrecuencia.

Introducción

El carcinoma hepatocelular corresponde al 80% a 90% de los tumores hepáticos primarios, con una alta incidencia a nivel mundial cercana a 500.000 a 1.000.000 de nuevos casos al año, corresponde a la quinta causa mundial de cáncer y a la tercera causa de muerte por cáncer¹. Siendo resecable sólo cerca del 10% a 20% de los tumores, las principales alternativas terapéuticas con intención curativa son la resección hepática quirúrgica y el trasplante hepático². Actualmente la terapia ablativa local, tal como la radiofrecuencia quirúrgica está comenzando a ser parte del tratamiento primario del hepatocarcinoma. Ambas, la resección hepática y la radiofrecuencia quirúrgica, pueden ser realizadas por vía laparoscópica cuando las condiciones clínicas y tumorales lo permiten³.

Sin tratamiento específico el pronóstico es ominoso, con sobrevidas cercanas a los 6-9 meses en pacientes con patología en etapa temprana y de 1-2 meses cuando presentan patología avanzada⁴.

El objetivo del presente estudio es analizar los resultados obtenidos en el tratamiento quirúrgico del hepatocarcinoma en términos de complicaciones, recurrencia tumoral y sobrevida.

Material y Método

Se realizó un análisis retrospectivo de la base de datos electrónica prospectiva de todos los pacientes con hepatocarcinoma que fueron sometidos a tratamiento quirúrgico en el Hospital Clínico de la Pontificia Universidad Católica de Chile entre los años 2003 y 2008.

El diagnóstico de carcinoma hepatocelular se basa actualmente en los criterios establecidos en Barcelona que consideran la presencia de al menos dos técnicas de imagen que muestren un nódulo de 2 o más centímetros con hipervascularización o por una sola imagen asociada a AFP > 400 ng/ml⁵.

Se registró datos demográficos, características

del tumor tales como tamaño y características de los bordes en los tumores que fueron resecados, técnica quirúrgica, complicaciones, recidiva tumoral y sobrevida. Se logró el seguimiento de todos los pacientes.

Se define como complicación temprana aquella que ocurre dentro de los primeros 90 días después de la cirugía y complicación tardía la que ocurre posterior a este período⁶.

Recidiva tumoral se define como el hallazgo radiológico [Tomografía axial computada (TAC), resonancia magnética (RM) o ultrasonografía (US)] y/o histológico de tejido tumoral viable en el sitio del tumor original después de realizado el tratamiento.

Trasplante hepático

Se realizó trasplante hepático en aquellos pacientes con hepatocarcinoma que cumplían los criterios de Milán, es decir, tumor solitario de hasta 5 cm de diámetro o no más de tres nódulos de 3 cm o menos de diámetro⁷.

Resección hepática

Fueron sometidos a resección hepática aquellos pacientes con hepatocarcinoma y ausencia de enfermedad diseminada extrahepática no resecable [según TAC de Tórax, Abdomen y Pelvis, RM y en algunos casos Tomografía por Emisión de Positrones (PET)] y una evaluación del parénquima hepático remanente que fuera suficiente considerando un volumen residual > 20% por volumetría por TAC como suficiente para las resecciones extendidas en ausencia de enfermedad hepática y de 40% en pacientes con daño hepático crónico^{8,9}.

Se utilizó la clasificación hepática anatómica de Couinaud y la clasificación de resecciones hepáticas del Consenso de Brisbane¹⁰.

Se definió segmentectomía como la resección hepática que incluyó hasta dos segmentos hepáticos de Couinaud y resección hepática mayor cuando incluyó a más de dos segmentos anatómicos. Hepatectomía derecha correspondió a la resección de los segmentos 5, 6, 7 y 8 de Couinaud. La resección de

los segmentos ubicados a la izquierda de este plano se denominó hepatectomía izquierda. La resección se realizó por vía abierta o laparoscópica¹¹.

Ablación por radiofrecuencia quirúrgica

Se realizó ablación por radiofrecuencia quirúrgica tanto por técnica abierta como laparoscópica.

Se realizó en pacientes con tumores irresecables tanto por la condición general del paciente como en aquellos pacientes que presentaban compromiso severo de la función hepática.

El seguimiento se realizó mediante los registros clínicos, información del médico tratante y con los certificados de defunción del Registro Civil.

Resultados

En nuestra experiencia, durante el período analizado, se realizó tratamiento quirúrgico del hepatocarcinoma en 38 pacientes, 23 mujeres, con una mediana de edad de 65 años (rango 41-82 años), 14 pacientes fueron sometidos a trasplante hepático, ocho pacientes a resección hepática, 15 pacientes a ablación por radiofrecuencia quirúrgica y un paciente a resección más radiofrecuencia quirúrgica. La sobrevida acumulada de todos los pacientes sometidos a los distintos tratamientos quirúrgicos fue 86%, 76% y 65% al año 1, 2, 3 postoperatorio respectivamente (Figura 1).

Al analizarlos según las distintas alternativas terapéuticas se observó lo siguiente (Figura 2).

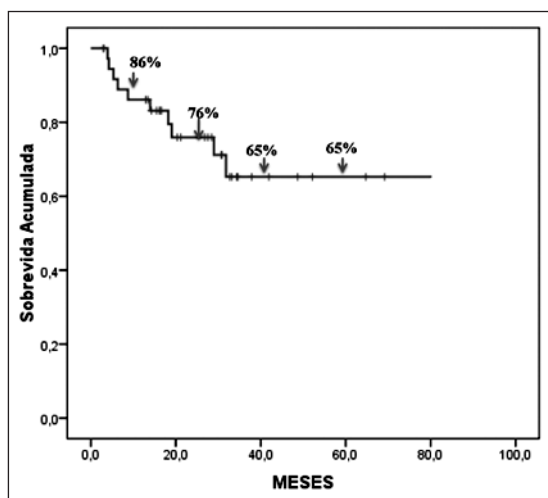


Figura 1. Sobrevida acumulada en pacientes con hepatocarcinoma sometidos a tratamiento quirúrgico.

Trasplante hepático

Hubo 14 pacientes (36,8%) sometidos a trasplante hepático, con una mediana de edad de 58 años (rango, 51-71 años). El tiempo operatorio fue de 480 minutos (rango, 300-780 minutos), con un sangrado intraoperatorio de 3.500 ± 1.049 ml. Presentaron complicaciones tempranas cuatro pacientes (28,6%), dos de ellos tuvieron trombosis de las venas suprahepáticas, uno de los cuales debió ser retrasplantado, un paciente presentó trombosis de la arteria hepática y debió ser revascularizado quirúrgicamente y un paciente tuvo un hematoma subfrénico de cara anterior, siendo tratado con laparotomía de aseo. Posteriormente, se presentaron complicaciones tardías en seis pacientes (42,9%), uno de ellos presentó colangitis tratada mediante colangiopancreatografía retrógrada endoscópica (CPRE) y tratamiento antibiótico, otro paciente desarrolló una hernia incisional y cuatro pacientes presentaron estenosis de la vía biliar, en uno de los cuales se realizó reconstrucción quirúrgica de la vía biliar y en los tres restantes se implantó prótesis de vía biliar mediante CPRE. Al evaluarlas según tipo de complicación se observó que el 21,4% tuvo complicaciones vasculares y el 28,6% presentó complicaciones de la vía biliar.

El tamaño del diámetro mayor de los tumores fue de 18 mm (rango, 9-65 mm). No se registró recidivas tumorales.

La sobrevida acumulada de los pacientes sometidos a trasplante hepático se aprecia en la Figura 2.

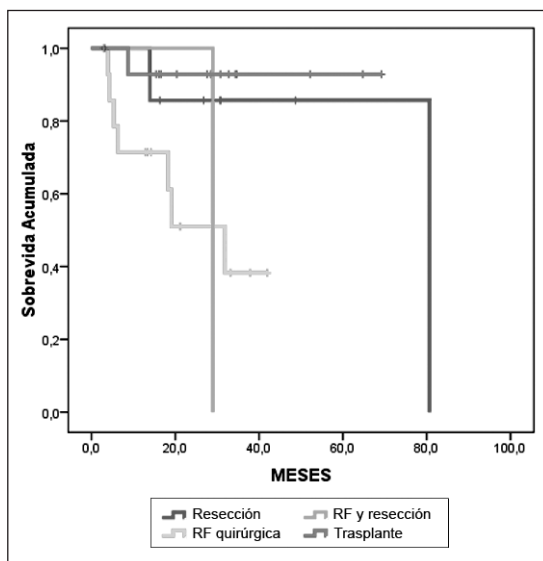


Figura 2. Sobrevida acumulada según intervención quirúrgica realizada en pacientes con hepatocarcinoma sometidos a resección.

Resección hepática

Ocho pacientes (21%) fueron sometidos a resección hepática como tratamiento del hepatocarcinoma, tenían una mediana de edad de 64 años (rango 41-82 años). El tiempo operatorio fue de 210 minutos (rango 100-435 minutos). Fue utilizada la técnica laparoscópica en cuatro pacientes y abierta en los restantes cuatro. Se realizó segmentectomía hepática en cinco pacientes, una hepatectomía derecha laparoscópica en un paciente y una hepatectomía izquierda en otro. Como complicación temprana un paciente presentó una colección hepática, la cual fue drenada por punción bajo tomografía axial computada (TAC). Ningún paciente presentó complicaciones tardías. El tamaño de los tumores fue de 55 mm (rango 15-185 mm), en todos se logró borde quirúrgico negativo (R0) y en ningún caso se registró recidiva tumoral.

La sobrevida acumulada de los pacientes sometidos a resección quirúrgica se aprecia en la Figura 2.

Ablación por radiofrecuencia quirúrgica

El 40% de los pacientes fue sometido a radiofrecuencia quirúrgica (15 pacientes), con una mediana de edad de 69 años (rango 49-80 años). El tiempo operatorio fue de 175 minutos (rango 55-240 minutos). Se utilizó técnica laparoscópica en nueve pacientes (60%) y abierta en los restantes seis pacientes. De los pacientes intervenidos por vía laparoscópica se debió convertir a cirugía abierta en tres casos. Un paciente que fue sometido en la misma intervención a colecistectomía y resección ganglionar presentó un absceso hepático como complicación precoz. Fue tratado con drenaje percutáneo. No se registró complicaciones tardías. El tamaño de los tumores fue en promedio de 45 mm (rango 15-110 mm). En tres casos (20%) hubo recidiva tumoral a los tres, cuatro y 23 meses posteriores a la intervención. Uno de ellos fue sometido a radiofrecuencia percutánea y otro a quimioembolización.

La sobrevida acumulada de los pacientes sometidos a radiofrecuencia quirúrgica fue 71,4% al 1^{er} año, 51% al 2^o año y 38,3% al 3^{er} año postoperatorio.

Resección hepática y ablación por radiofrecuencia quirúrgica

En un paciente (2,6%) se realizó resección hepática y radiofrecuencia quirúrgica en un tiempo. Tenía 76 años de edad, se realizó una segmentectomía IV-A y radiofrecuencia quirúrgica abierta, con un tiempo operatorio de 145 minutos. No presentó complicaciones tempranas ni tardías y el tamaño tumoral fue de 35 mm. Se logró bordes quirúrgicos negativos en la pieza operatoria y no hubo recidiva tumoral. Su sobrevida fue de 29 meses.

Discusión

El tratamiento quirúrgico del carcinoma hepatocelular en nuestra serie presentó promisorios resultados en términos de sobrevida al analizarlo tanto globalmente como por cada una de las alternativas quirúrgicas utilizadas.

El porcentaje de complicaciones observado en los pacientes con hepatocarcinoma sometidos a trasplante hepático es similar a lo publicado en otras series de pacientes trasplantados por otras patologías, donde las complicaciones vasculares corresponden a cerca del 11% a 18,7% del total de intervenciones y en nuestra experiencia fue de 21%¹¹⁻¹⁴. Así mismo, las complicaciones de la vía biliar son cercanas al 25% y en nuestra experiencia correspondió al 28,6%, es decir, no difieren de las observadas en los trasplantes hepáticos por otras causas, independientemente del diagnóstico^{15,16}. La recidiva tumoral fue menor a la comunicada en otras series, donde se registra alrededor del 10% a 13% de recidiva tumoral en los pacientes trasplantados¹⁷. Esto puede deberse en parte al número de pacientes trasplantados (n = 14), lo que puede haber influido en que no se registraran casos de recidiva tumoral en ellos. Con la mejoría considerable lograda con el trasplante hepático es éste un procedimiento terapéutico eficaz para el tratamiento del carcinoma hepatocelular, por otra parte otros estudios muestran que además se relaciona con una importante mejoría en la calidad de vida de los pacientes¹⁸.

En el grupo de pacientes sometidos a resección hepática quirúrgica se logró buenos resultados terapéuticos considerando que se realizó técnica laparoscópica en la mitad de los pacientes y hepatectomía mayor en dos de ellos. Al igual que en los pacientes trasplantados no se observó recurrencia tumoral, probablemente debido a que en todos los pacientes se logró márgenes quirúrgicos libres en la pieza operatoria, en otras comunicaciones se ha visto recurrencias locales de hasta un 28%¹⁹. Considerando que al tercer año se logró una sobrevida de 85,7%, es significativamente mayor a la observada sin tratamiento quirúrgico.

Los pacientes con carcinoma hepatocelular sometidos a radiofrecuencia ablativa presentan una recidiva tumoral que varía dependiendo si la vía es percutánea o quirúrgica. En la radiofrecuencia percutánea la recidiva tumoral es cercana al 53% y en la radiofrecuencia quirúrgica es del 30% en otras comunicaciones²⁰. En nuestra experiencia fue del 20% y con una tasa de complicaciones favorable. La sobrevida de este grupo de pacientes al tercer año de seguimiento fue la más baja de todos, 38,3%, sin embargo, estos pacientes fueron aquellos de mal pronóstico, irreseccables, grupo de pacientes

en el cual sin haber sido sometidos a intervención quirúrgica se observa una sobrevida menor a los seis meses⁴.

En base a lo expuesto el tratamiento quirúrgico del carcinoma hepatocelular es beneficioso en pacientes seleccionados, en término de complicaciones quirúrgicas y sobrevida.

Referencias

1. Lau WY, Lai EC. Hepatocellular carcinoma: current management and recent advances. *Hepatobiliary Pancreat Dis Int* 2008; 7: 237-257.
2. Lau WY, Lai EC. The current role of radiofrequency ablation in the management of hepatocellular carcinoma: a systematic review. *Ann Surg* 2009; 249: 20-25.
3. Buell JF, Thomas MT, Rudich S, Marvin M, Nagubandi R, Ravindra KV, et al. Experience with more than 500 minimally invasive hepatic procedures. *Ann Surg*. 2008; 248: 475-486.
4. Llovet JM , Burroughs A , Bruix J. Hepatocellular carcinoma. *Lancet* 2003; 362: 1907-1917.
5. Bruix J, Sherman M, Llovet JM, Beaugrand M, Lenconi R, Christensen E, et al. Clinical management on hepatocellular carcinoma. **Conclusions of the Barcelona-2000 EASL Conference.** *J Hepatol* 2001; 35: 421-430.
6. Dindo D, Demartines N, Clavien PA. Classification of surgical complications: a new proposal with evaluation in a cohort of 6336 patients and results of a survey. *Ann Surg* 2004; 240: 205-213.
7. Mazzaferro V, Regalia E, Doci R, Andreola S, Pulvirenti A, Bozzetti F, et al. Liver transplantation for the treatment of small hepatocellular carcinomas in patients with cirrhosis. *N Engl J Med* 1996; 334: 693-699.
8. Lee WC , Chen MF. Assessment of hepatic reserve for indication of hepatic resection: how I do it. *J Hepatobiliary Pancreat Surg* 2005; 12: 23-26.
9. Yamanaka J, Saito S, Fujimoto J. Impact of preoperative planning using virtual segmental volumetry on liver resection for hepatocellular carcinoma. *World J Surg* 2007; 31: 1249-1255.
10. Terminology Committee of the IHPBA. The Brisbane 2000 terminology of hepatic anatomy and resections. *HPB* 2000; 2: 333-339.
11. Jarufe N, Martínez J, Guzmán S, Pacheco F, Guajardo M, Ibáñez L. Técnica de resecciones hepáticas con disección suprahiliar del pedículo. *Rev Chil Cir* 2005; 57: 462-469.
12. Langnas AN , Marujo W , Stratta RJ, Wood RP, Shaw BW Jr. Vascular complications after orthotopic liver transplantation. *Am J Surg* 1991; 161: 76-82.
13. Vaidya O, Dighe M, Kolokythas O, Dubinsky T. Liver transplantation: vascular complications. *Ultrasound Q* 2007; 23: 239-253.
14. Cavallari A, Vivarelli M, Bellusci R, Jovine E, Mazziotti A, Rossi C. Treatment of vascular complications following liver transplantation: multidisciplinary approach. *Hepatogastroenterology* 2001; 48: 179-183.
15. Sawyer RG , Punch JD. Incidence and management of biliary complications after 291 liver transplants following the introduction of transcystic stenting. *Transplantation* 1998; 66: 1201-1207.
16. Welling TH , Heidt DG, Englesbe MJ, Magee JC , Sung RS , Campbell DA, et al. Biliary complications following liver transplantation in the model for end-stage liver disease era: effect of donor, recipient, and technical factors. *Liver Transpl* 2008; 14: 73-80.
17. Zimmerman MA , Ghobrial RM , Tong MJ , Hiatt JR, Cameron AM, Hong J, et al. Recurrence of hepatocellular carcinoma following liver transplantation: a review of preoperative and postoperative prognostic indicators. *Liver Transpl* 2008; 14: 73-80.
18. Bravata DM , Olkin I , Barnato AE, Keeffe EB, Owens DK. Health-related quality of life after liver transplantation: a meta-analysis. *Liver Transpl Surg* 1999; 5: 318-331.
19. Sakon M , Nagano H, Nakamori S, Dono K, Umeshita K, Murakami T, et al. **Intrahepatic recurrences of hepatocellular carcinoma after hepatectomy: analysis based on tumor hemodynamics.** *Arch Surg* 2002; 137: 94-99.
20. Montorsi M, Santambrogio R, Bianchi P, Donadon M, Moroni E, Spinelli A, et al. Survival and recurrences after hepatic resection or radiofrequency for hepatocellular carcinoma in cirrhotic patients: a multivariate analysis. *J Gastrointest Surg* 2005; 9: 62-67.